



Centrum Diagnostyki Ginekologiczno-Położniczej

ul. 1 Maja 9/46-47
45-068 Opole
tel. 077 45 38 166

Badanie USG

Beata [redacted]

urodzony/a : [redacted]

Badanie ginekologiczne USG [redacted] Beata 2006-02-13

Macica: niepowiększona,

Endometrium: niejednorodne, z podejrzeniem polipa endometrium ośr 13x6mm

Jajnik prawy: o strukturze prawidłowej,

Jajnik lewy: o strukturze prawidłowej, z pęcherzykiem dominującym o śr.20mm

Uwagi: 10dc

Wnioski: Polip endometrium?? → kontakt z 3-mie po okresie.

Cytologia [redacted] Beata 2006-02-13

Biocenoza pochwy : Lactobacillus,

Reakcja cytochormonaalna : owulacja,

Ocena cytoonkologiczna : komórki nabłonka płaskiego i gruczołowego prawidłowe,

Zalecenia : kontrola za 2 lata,

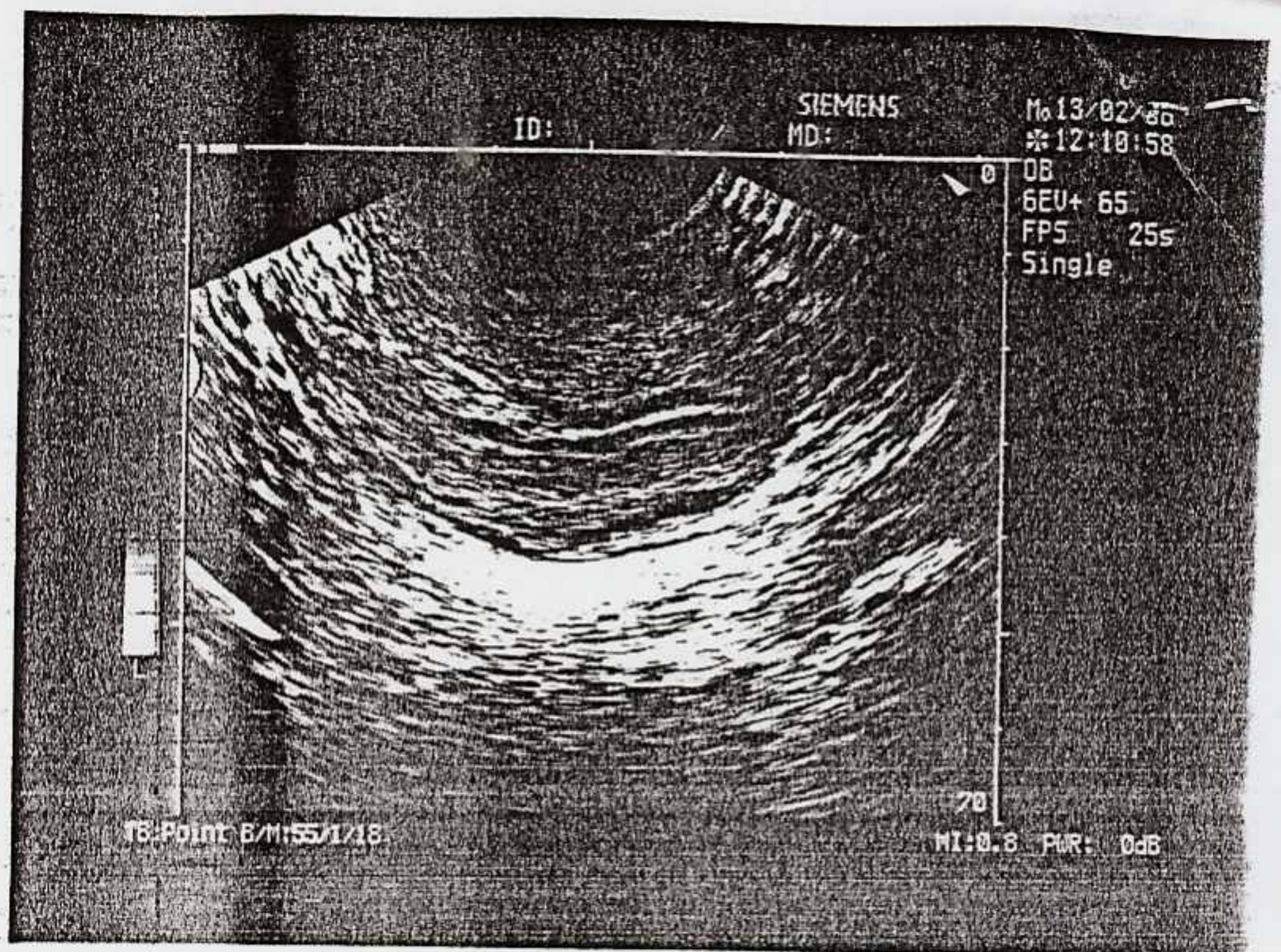
Badanie piersi [redacted] Beata 2006-02-13

Prawa: bez zmian badalnych,

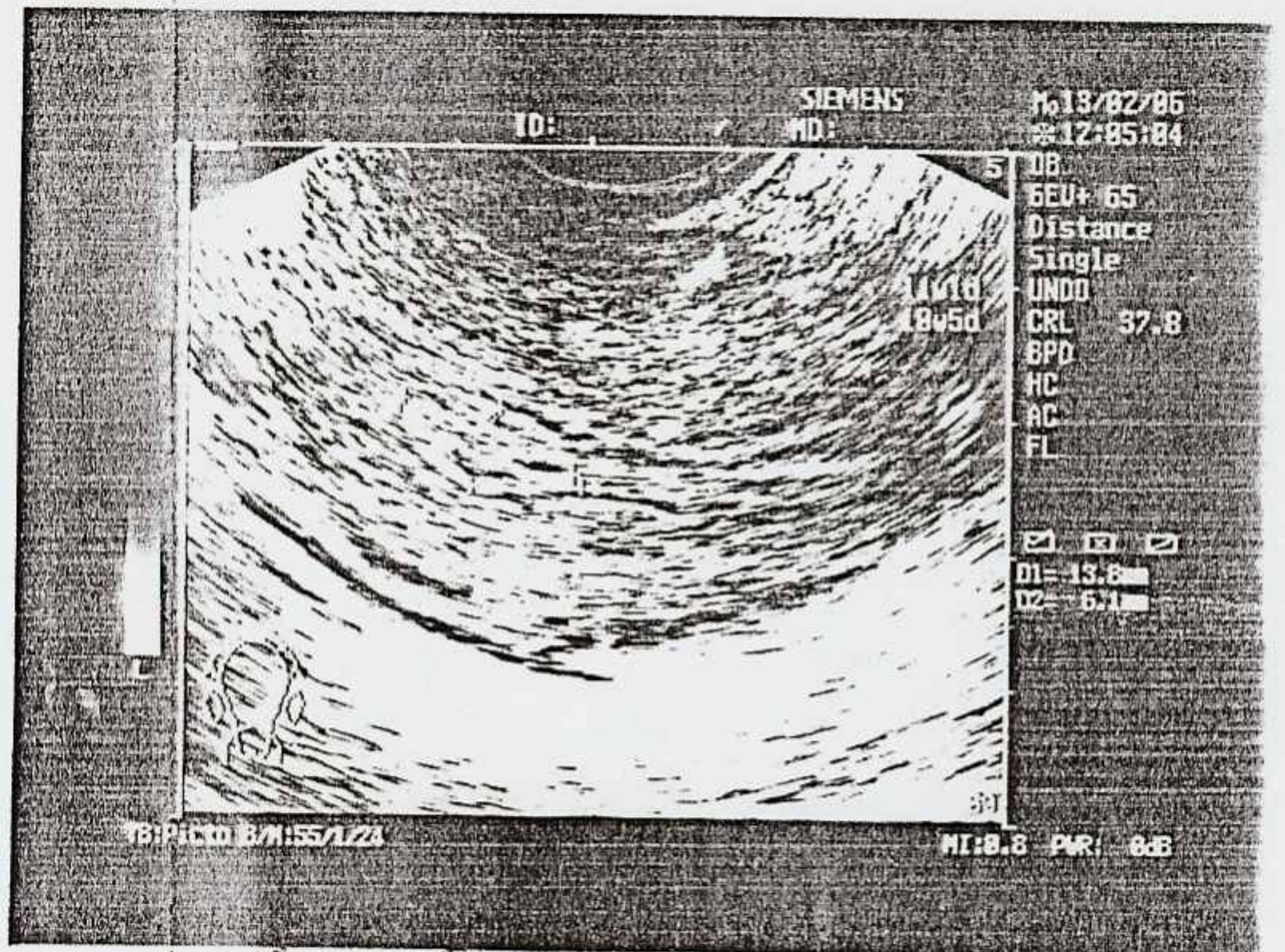
Lewa: bez zmian badalnych,

Zalecenia: kontrola za rok,

lek. med. Marek Tomala
specjalista
ginekolog-położnik
tel. 067 236193
97 7645



*maovera Note
Endorban*



Polip?